

Patologia del labbro glenoideo

La patologia del labbro glenoideo rappresenta spesso una fonte di dolore persistente della spalla, post-traumatico o per microtraumi ripetuti, anche in assenza di patologie della cuffia associate.

Nel caso in cui la lesione sia localizzata alla sede di inserzione del tendine del bicipite, l'infiammazione e dolorabilità persistente alla porzione articolare del tendine bicipitale supportano il sospetto diagnostico di questa patologia.

Il labbro glenoideo è infatti una struttura simil meniscale (vedi immagine anatomica) che, in seguito a traumi indiretti o microtraumi ripetuti (es. nei pallavolisti o negli sport di lancio), può essere oggetto di lesioni con conseguente comparsa di dolore e sintomatologia di tipo meccanico. L'esame strumentale di elezione è la RMN, eventualmente eseguita con contrasto, ma la diagnosi completa è sempre artroscopica e si associa al trattamento.

Il trattamento eseguito in artroscopia prevede la reinserzione del cercine alla sede anatomica ossea della glena, in modo da ripristinare la corretta forma anatomica e funzionalità biomeccanica.

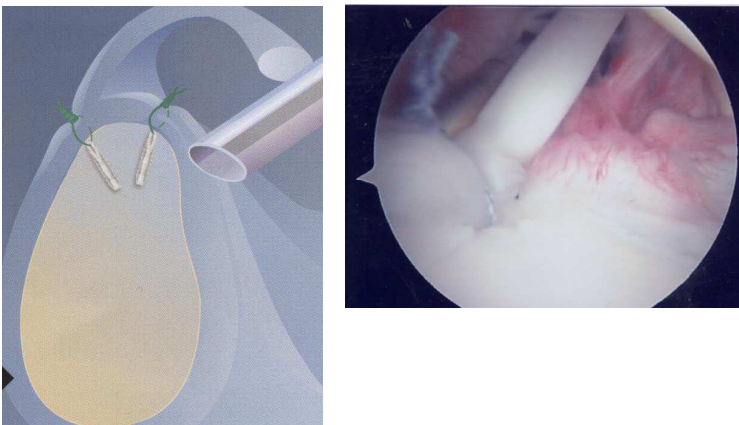


Immagine schematica e intraoperatoria di riparazione di lesione superiore del labbro glenoideo